

DERMATOSCOPIA básica

para médicos de familia



**Sociedad Andaluza de Medicina
Familiar y Comunitaria**

Curso online 20 horas. 6ª edición (2024)
CURSO ACREDITADO POR ACSA



**INCREMENTADO NUESTRA
CAPACIDAD DIAGNÓSTICA**


DERMATOSCOPIA

básica para médicos de familia

En los últimos años se ha demostrado que la dermatoscopia es una herramienta útil y eficiente que, utilizada por el médico de familia, mejora de forma sustancial la capacidad de detección de los melanomas si se compara con el diagnóstico mediante la inspección visual (regla ABCD) o “a ojo desnudo”.

El programa de actividades de promoción y prevención de la salud (PAPPS) de la semFYC recomienda que se emplee el dermatoscopio para valorar el cambio del tamaño, forma o color de una lesión melanocítica o bien ante la ulceración de un nevus. Y esto es así porque incrementa hasta un 35% la capacidad de diagnóstico por parte del médico de familia.

Diferentes estudios muestran que los médicos de familia pueden evitar biopsias y derivaciones innecesarias al servicio de dermatología tras recibir una formación básica en el uso del dermatoscopio y la interpretación de las lesiones, sobre todo cuando se aplica un algoritmo como el de los tres puntos (Soyer, 2004). Es preciso incorporar a la consulta esta nueva herramienta, disponible en gran número de centros de nuestra comunidad, ya que aumentará la confianza de los médicos de familia en el diagnóstico de lesiones sospechosas de malignidad.



Contenido del curso

El curso se estructura en tres bloques y un módulo de repaso final, a realizar en 4 semanas. En cada unidad dispondrás de material de estudio y de diferentes referencias bibliográficas para profundizar en cada tema.

BLOQUE 1

1. **Uso del dermatoscopio: tipos de dermatoscopios y forma de uso.**
2. **Estructuras dermatoscópicas**

BLOQUE 2

Método diagnóstico en dos etapas:

3. **Primer paso**
4. **Segundo paso: algoritmos en lesiones**


BLOQUE 3

Lesiones no melanocíticas.

5. **Carcinoma basocelular.**
6. **Queratosis seborreica, dermatofibroma y angioma**

REPASO y EVALUACIÓN

La orientación del curso es eminentemente práctica, con autoevaluaciones de casos clínicos en las tres primeras unidades y un examen final tipo test en el último módulo mediante un test con 10 casos clínicos (se precisa un 70% de respuesta correctas). Será preciso entregar un caso clínico con una foto macroscópica y otra dermatoscópica junto a una descripción de 200 palabras y el diagnóstico. El caso clínico debe ser original y contar con la autorización del paciente. Los mejores casos clínicos serán elegidos para ser publicados en un libro editado por la SAMFyC.

 **Se recomienda poseer o tener acceso a un dermatoscopio para poder realizar algunas tareas.**

Dermatoscopia básica para médicos de familia

Disponemos de una nueva herramienta diagnóstica para las lesiones de piel, fácil de usar por el médico de familia y útil para el cribado del melanoma. Es posible incrementar nuestra capacidad diagnóstica en la consulta con un adiestramiento básico y usando el método diagnóstico en dos pasos.

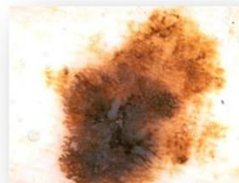
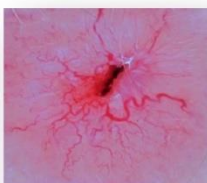
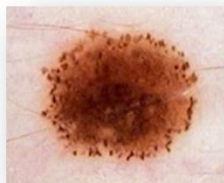

Metodología interactiva

Formato on-line

Evaluación por casos clínicos

ENFOCADO A LA PRÁCTICA CLÍNICA



Contenidos del curso

1. Uso del dermatoscopio. Estructuras dermatoscópicas.
2. Método diagnóstico en dos etapas. Regla de los tres puntos.
3. Lesiones no melanocíticas.